

Fixe orthodontische Retainer – eine tickende Zeitbombe?

Ein Anwenderbeitrag von Dr. Rudolf Meyer, Fachzahnarzt für Kieferorthopädie SSO, Thun.

Problematik bei fixen Retainerdrähten nach orthodontischer Therapie

Ziel des Behandlers nach orthodontischer Therapie ist es, das Resultat möglichst gut und lange zu erhalten. Daher werden zunehmend fixe Retainer eingesetzt. Die innen permanent an den Zahnflächen mit Kunststoff geklebten Retainerdrähte sollen ein Rezidiv im Zahnbogen verhindern. Sie beinhalten allerdings ein Gefahrenpotenzial, weil die interdental Zahnhygiene durch diese Drähte erschwert ist und weil die verwendeten Materialien zu Problemen führen können.

Kaudruck verbogen werden, auch wenn er nur zwei Klebestellen aufweist (beide untere Eckzähne). Im Oberkiefer darf der Durchmesser kleiner sein (.018 inch), weil hier noch andere Kriterien beachtet werden müssen, wie etwa die Position der Klebestelle nahe des Cingulums und ausserhalb der okklusalen Kontakte.

Wie viele Zähne sollen an den Retainer geklebt werden?

Im Unterkiefer wird der Retainer meistens von Eckzahn zu Eckzahn, („Three-to-Three“ oder „Lower 3x3“-Retainer genannt) geklebt. Er soll bei einem normalen Wachstumsmuster

der Ausgangssituation (Trema, Rotationen) vor. Daher werden jeweils alle Zähne geklebt, es sind dies 12, 11, 21 und 22 (Abb. 6).

Form des Retainers

Fixe Retainer werden von diversen Fabrikanten mit sogenannten „retention pads“ (Metallplättchen mit Retention) angeboten. Vor dieser Art von Retainern muss ausdrücklich gewarnt werden. Zum einen handelt es sich dabei meistens um nickelhaltiges Material, das es bei Retainern zu vermeiden gilt, zum andern ist der Kleber unter diesen Pads nur schwer zu kontrollieren. Es kann zu Entkal-

rend des Klebens, Passgenauigkeit des Retainers, komplettes Aushärten des Komposits und ideale Form der lingualen „Kunststoff-Perle“ (kein Fliessen in den Sulcus).

Wie lange sollen Retainer belassen werden?

Bei dieser Frage gilt es zu unterscheiden zwischen noch wachsenden und erwachsenen Patienten. Bei der Behandlung von Erwachsenen gilt die fixe Retention in der Regel lebenslang, da langjährig bestandene Anomalien korrigiert worden sind. Diese Patienten müssen vor Beginn der Therapie über die Konsequenzen der

mündlich und schriftlich mitgeteilt, ist unerlässlich. Es ist zu beachten, dass bei den UK-Retainern, die an allen Frontzähnen gebondet sind, der Patient nicht bemerken kann, ob sich eine Klebestelle gelöst hat, daher müssen diese Retainertypen unbedingt regelmässig überprüft werden. UK-Retainer, nur an den Eckzähnen geklebt, haben den Vorteil, dass sich beim Lösen einer Klebestelle der Draht im Munde bewegt. Dies wird vom Patienten als störend empfunden und er meldet sich in der Praxis. Überdies muss der zuweisende Familienzahnarzt über Art, Material und Verweildauer der fixen Retainer in-

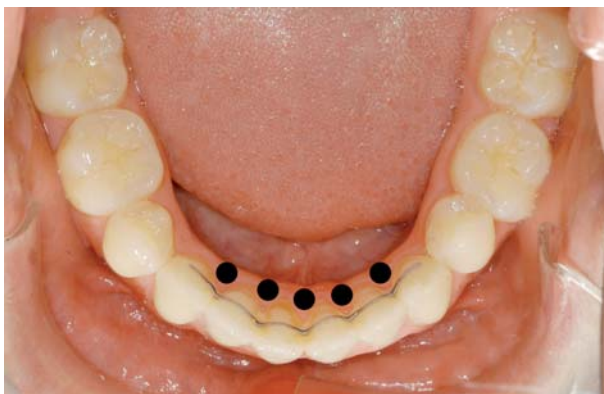

Abb. 1: Schlechtes Beispiel für einen UK-Retainer: 6 Klebestellen, Interdentalräume mit Zahnstein und Kleber behaftet (schwarze Punkte), Reinigung kaum durchführbar, potenzielle Gefahr, dass sich unbemerkt eine Klebestelle löst. Material: Verseilter Edeldraht (Nickel-Chrom).

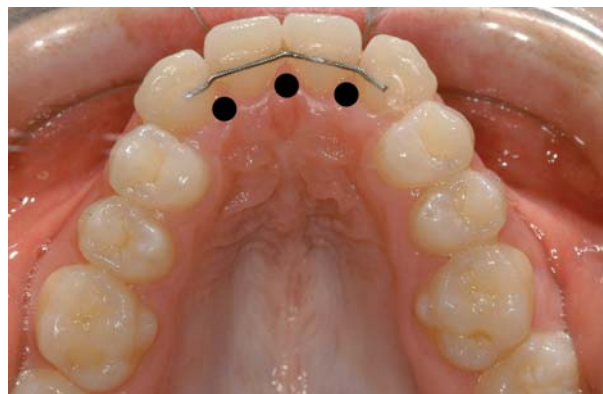

Abb. 2: Schlechtes Beispiel für einen OK-Retainerdraht. Verseilter nickelhaltiger Edeldraht.

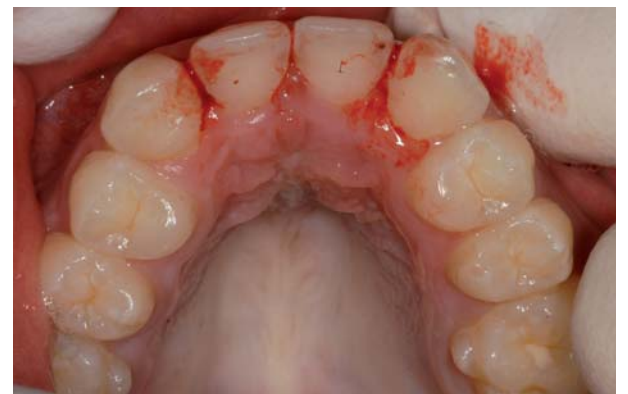

Abb. 3: Nach mühsamer Entfernung des Retainers aus Abb. 2: Gingivitis, entkalkte Klebestellen (Patient für Second Opinion/Treatment).

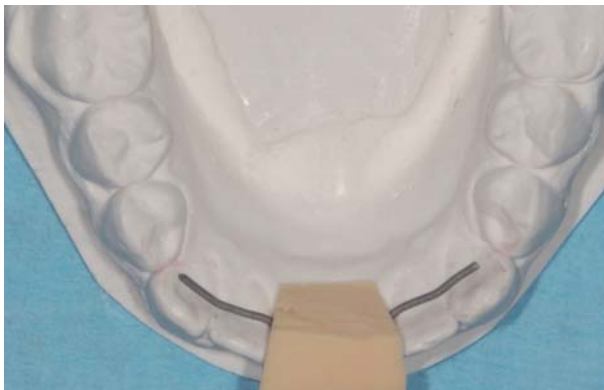


Abb. 4: 3x3 TMA-Retainer (Beta-Titan, Ormco, .027 inch) des Tivoli-fabrik Orthodontic Centers für den Unterkiefer, vom Zahntechniker auf aktuellem Modell angefertigt, mit Silikonsschlüssel. Die Drahtenden sind sandgestrahlt für zwei Klebestellen.

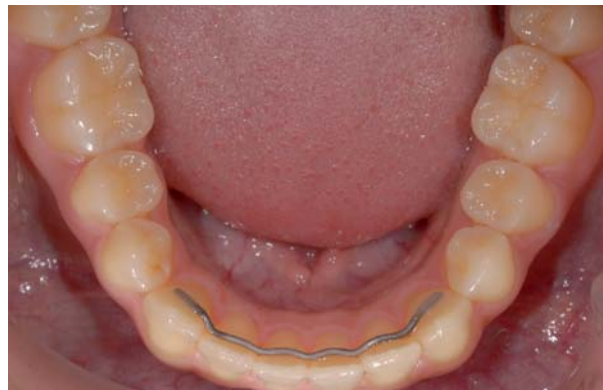

Abb. 5: 3x3 UK TMA-Retainer (Ormco, .027 inch) mehrere Monate in situ: Nur an den Eckzähnen geklebt (zwei Klebestellen). Reinigung mit Zahnseide möglich.

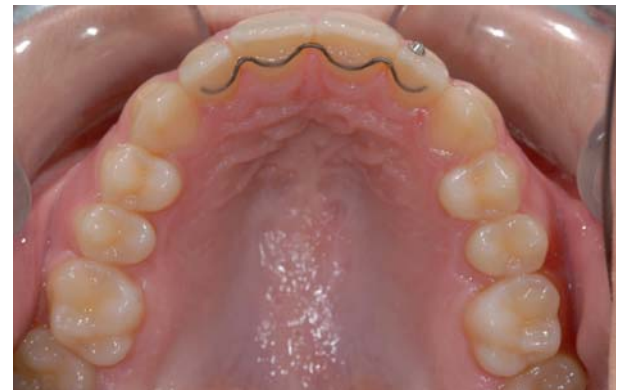

Abb. 6: OK 2x2 TMA-Retainer (Ormco, .018 inch) mit vier Klebestellen nach mehreren Monaten in situ. Kleber: Transbond LR (Unitek) licht-härtend.

Material des Retainers und des Klebers – ein ernst zu nehmender Faktor?

Die Verträglichkeit von zahnärztlichen Materialien ist seit Langem Diskussionsstoff. Es mag daher erstaunen, dass die meisten fixen Retainer noch immer aus nickelhaltigem Stahldraht (geflochten, verseilt oder kompakt) eingegliedert werden (Abb. 1, 2, 3). Solche Drähte bleiben dann jahrelang im Munde des Patienten, was ein nicht zu unterschätzendes gesundheitliches Risiko darstellt (z. B. allergische Reaktionen, Gingivitis). Als Standard sollten daher nur nickelfreie Drähte zur Anwendung kommen. Ein etwas komplexeres Thema dürfte der Kleber sein: Hier gibt es zurzeit keine andere Alternative zu den verwendeten Komposits (lichthärtend oder Paste-Paste). Es würde aber nicht erstaunen, wenn über Komposits ein ähnlicher Disput entstünde wie wir es beim Amalgam gesehen haben. Bei der Drahtstärke der Retainer hat sich für den Unterkiefer die Dimension .027 inch bewährt; dieser kann kaum durch den

einen tertiären Engstand im Alter von 16 bis 20 Jahren verhindern. Die Frage ist, ob alle sechs Frontzähne oder nur die Eckzähne an den Draht geklebt werden müssen. Sehr oft sieht man 6 Klebestellen. Dafür gibt es kein plausibles Argument, es sei denn, dass eine zu stark protrudierende und instabile UK-Front gehalten werden soll (Abb. 1, 2). Der Patient hat bei dieser Methode grösste Mühe mit der Interdentalhygiene. Zudem besteht die Gefahr, dass sich ein Zahn unbemerkt vom Draht löst. Im Normalfall, das heisst bei optimaler UK-Frontposition der Inzisiven, genügt es, den UK-Retainer nur an den Eckzähnen zu befestigen (Abb. 5). Mit Zahnseide können dann mittels einer „U“-Schleife die lingualen Zahnflächen der Frontzähne problemlos gereinigt werden. Eine Ausnahme sind einzelne ursprünglich stark rotierte Zähne: Diese werden zusätzlich an den Draht geklebt. Im Oberkiefer ist die Ausgangssituation grundsätzlich anders: Wenn ein fixer Retainer zur Anwendung kommt, dann liegen entsprechende Gründe basierend auf

kungen und zu Karies führen. In der Praxis haben sich Retainer bewährt, die vom Zahntechniker oder vom Kieferorthopäden auf einem aktuellen Gipsmodell angepasst werden. Dabei werden die zu klebenden Stellen sandgestrahlt, dies macht das Einbiegen einer Schleife an den Enden überflüssig. Mit einem Schlüssel („Carrier“) aus Silikon (Abb. 4) versehen bleibt der Draht während des Klebens genau in Position. Im UK ist ein 3x3 „TMA“-Retainer in Abb. 5 gezeigt. Im OK kommt eine grazilere Formgebung des Drahtes zur Anwendung: Die Interdentalreinigung mit Zahnseide lässt sich besser ausführen (Abb. 6).

Kleben des Retainers

Das korrekte Kleben von fixen Retainerdrähten ist keine einfache Angelegenheit und wird vom Behandler zu Recht bisweilen schwieriger als das buccale Positionieren/Kleben von Brackets empfunden, es kann daher nicht an Hilfspersonal delegiert werden. Die wichtigsten Kriterien sind: Absolute zahnsteinfreie Zahnfläche, Trockenheit wäh-

„lifetime retention“ informiert werden. Bei jugendlichen Patienten, also der Mehrzahl der orthodontischen Fälle, sollte das Behandlungsergebnis für sich eine gewisse Sicherheit zur Stabilität bieten. Hier wäre es vernünftig, wenn die fixe Retention nach Abschluss des Kieferwachstums beendet würde. Retainerdrähte können noch so grazil und perfekt geklebt sein, sie sind und bleiben letztendlich Fremdkörper und Hindernisse.

Nachsorge der fixen Retainer: Wer ist zuständig?

Wie bei allen zahnärztlichen Massnahmen stellt sich die Frage der Verantwortlichkeit. Man kann es so formulieren: Bei abnehmbaren Retainern (Retentionsplatten, Schienen, Positioner) ist der Patient zuständig. Er muss das Retentionsgerät gemäss Instruktion tragen. Der fixe Retainer wird vom behandelnden Zahnarzt eingesetzt, folglich ist er für die Nachsorge und Konsequenzen verantwortlich. Eine genaue Instruktion für die Reinigung der Zähne mit den entsprechenden Hilfsmitteln,

formiert werden. Ein weiteres Thema ist das Entfernen der Retainerdrähte. Der Entscheid zur Entfernung sollte vom Familienzahnarzt immer in Rücksprache mit dem behandelnden Kieferorthopäden erfolgen. [U](#)

Bezugsquelle:

KALADENT AG
CH-9016 St. Gallen
Tel.: +41 844 35 35 35
www.kaladent.ch





Autor

Dr. med. dent. Rudolf Meyer
Tivoli Orthodontic Center
CH-3600 Thun
Tel.: +41 33 222 22 55
mail@zahnspange4u.ch